

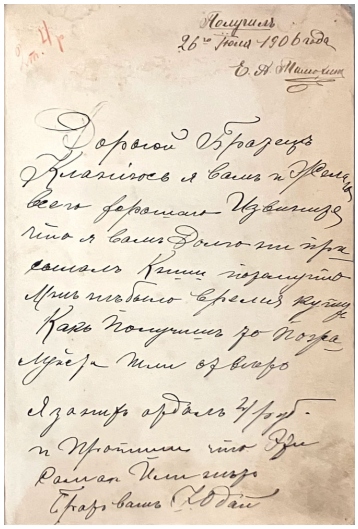

Москва
26-го Марта 1906 года
Е. Я. Шишкина

Дорогой Образецъ
Благодаря вам за Ваш
весьма дорогой Подарокъ
Что я вам долго не пи-
сал Виной тому
Мне было время
Как получил до Позд-
Лучше или позже
Я заметил опять Труд-
и Пропишу что Вы
Сделали Или лучше
Сделаете Хорошо



Заведывающій аптекарскимъ
Подучикъ Брунин

РУКОВОДСТВО

для

ФЕЛЬДШЕРОВЪ, ФЕЛЬДШЕРИЦЪ

и

ФЕЛЬДШЕРСКИХЪ УЧЕНИКОВЪ.

составилъ докторъ медицины

Ф. ФЕЙГИНЪ.

бывшій директоръ Фельдшерской школы, членъ многихъ ученыхъ обществъ.

ВЪ ПЯТИ ЧАСТЯХЪ.

съ 144 рисунками.

ЧАСТЬ ПЕРВАЯ.

Фармакогнозія, Фармацевтическая химія. Фармація. Рецептура. Фармакологія.

МОСКВА.
Изданіе книгопродавца А. Д. Ступина.
1891.

— 466 —

ным движенія желудка. Движенія эти имѣютъ цѣлью, во-первыхъ, хорошо перемѣшать вещества, содержащіяся въ полости желудка и заставить ихъ проникнуться желудочнымъ сокомъ; во вторыхъ— протолкнуть пищевую кашицу чрезъ выходъ желудка въ кишки. Снаружи брюшная оболочка желудка очень тонка, гладка и просвѣчиваетъ.—Изъ содержащихся въ желудкѣ жидкихъ веществъ, часть всасывается кровеносными сосудами въ воротную вену, по которой идетъ въ печень; а другая часть всасывается лимфатическими сосудами въ грудной протокъ.

Желудокъ въ тѣлѣ состоянія лежитъ въ брюшной полости такъ, что его верхній, болѣе короткій, выпяченный край направленъ кверху, къ грудобрюшной преградѣ, а нижній, болѣе длинный, выпуклый край—книзу, къ кишкамъ. Чѣмъ болѣе желудокъ наполняется, тѣмъ болѣе поворачивается онъ около своей оси впередъ, такъ что наименѣе вертящій его край обращается назадъ, а нижній впередъ. При этомъ брюшная стѣнка нѣсколько выпячивается, и одежда въ этомъ мѣстѣ становится тѣснѣе.

Рис. 73.

Рис. 73. Пищеварительный аппаратъ (печень, принесенная вверхъ, тѣмъ что видно ея нижняя поверхность). *а.* Пищеводъ. *б.* Грудобрюшная преграда. *в.* Желудокъ. *г.* Начало *д.* дна, *е.* выпуклость желудка (привратникъ). *ж.* Двѣнадцатиперстная кишка съ отверстіемъ протока поджелудочной железы и желчнаго. *ж.* Сальникъ. *з.* Пупокъ. *и. к.* Лежащая подъ печенью. *і.* Желчный пузырь. *л.* Желчный протокъ. *л.* Тонкая кишка. *м.* Перекрестъ тонкихъ кишокъ съ толстыми. *н.* Сѣдалищная кишка. *о.* Чрезобрюшный отростокъ *п.* Поперечная обводящая кишка. *р.* Правый поворотъ обводящей кишки. *с.* Поперечная обводящая кишка. *т.* Левый поворотъ обводящей кишки. *у.* Нисходящая обводящая кишка *ф.* Прямая кишка. *х.* Мочевой пузырь. *ч.* Лѣвое яичко. *ш.* Подмышечная впадина.

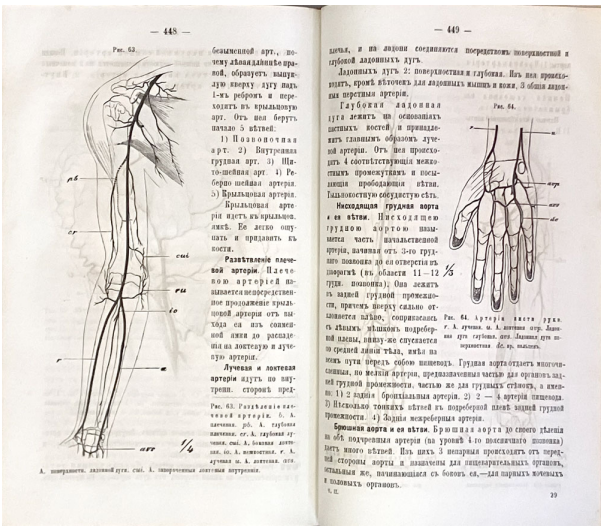

— 448 —

Рис. 63.

А. поверхность. задняя дуги. *сиб.* А. поперечная лопатки внутренняя.

безымянной арт., почему лѣвая длиннѣе правой, образуетъ выпуклую кверху дугу надъ 1-мъ ребромъ и переходитъ въ крыльцовую арт. Отъ нея берутъ начало 5 вѣтвей:

1) Позвоночная арт. 2) Внутренняя грудная арт. 3) Щито-шейная арт. 4) Реберно шейная артерія. 5) Крыльцовая артерія.

Крыльцовая артерія идетъ къ крыльцомъ. Ее легко ощупать и придавить къ кости.

Развѣтвленіе плечевой артеріи. Плечевою артеріей называется непосредственное продолженіе крыльцовой артеріи отъ выхода ея изъ сонинной ямки до распаденія на локтевую и лучевую артеріи.

Лучевая и локтевая артеріи идутъ по внутренн. сторонѣ пред-

Рис. 63. Развѣтвленіе плечевой артеріи. *б.* А. плечевая. *рб.* А. глубокая плечевая. *ст.* А. глубокая лучевая. *сиб.* А. боковая лопатки. *ио.* А. поверхностная. *г.* А. лучевая. *м.* А. локтевая. *пте.* А. поверхностная.

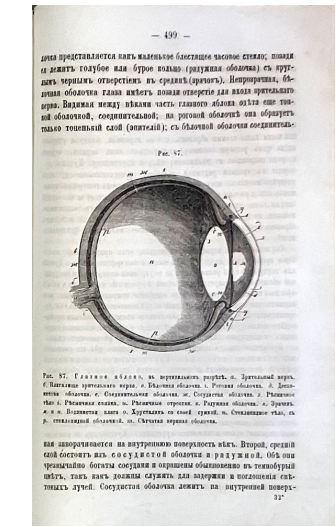

— 449 —

цевыя, и на ладони соединяются посредствомъ поверхностной и глубокой ладонныхъ дугъ.

Ладонныхъ дугъ 2: поверхностная и глубокая. Изъ нихъ происходятъ, кромѣ вѣтвочекъ для ладонныхъ мышцъ и кожи, 3 общія ладонныя пертныя артеріи.

Глубокая ладонная дуга лежитъ на основаніяхъ пястныхъ костей и принадлежитъ главнымъ образомъ лучевой артеріи. Отъ нея происходятъ 4 соотвѣтствующіе межостнымъ промежуткамъ и посылающія прободающія вѣтви. Ладонномуному сообществу есть.

Нисходящая грудная аорта и ея вѣтви. Нисходящею грудною аортою называется часть начальственной артеріи, начиная отъ 3-го грудного позвонка до ея отверстія въ диафрагмѣ (въ области 11—12 грудн. позвонка); Она лежитъ въ задней грудной промежуточности, причемъ вверху сильно отдаляется назадъ, сокращаясь съ лѣвымъ мышцомъ позвоночной цепью, внизу-же спускается по средней линіи тѣла, имѣя на

Рис. 64.

Рис. 64. Артерія кисти руки. *г.* А. лучевая. *м.* А. локтевая *атр.* Дуга глубокая. *дгл.* Ладонная дуга поверхностная. *бс.* кр. пальцевъ.

ножныхъ пути передъ собою пищеводъ. Грудная аорта отдаетъ многочисленныя, по мелкій артеріи, предназначенныя частью для органовъ задней грудной брюшности, частью же для грудныхъ стѣнокъ, а именно: 1) 2 задніе бронхіальныя артеріи. 2) 2—4 артеріи пищевода. 3) Нѣсколько тонкихъ вѣтвей въ позреберной плевѣ задней грудной брюшности. 4) Задніе межреберныя артеріи.

Брюшная аорта и ея вѣтви. Брюшная аорта до своего дѣленія на общ. подчревныя артеріи (на уровнѣ 4-го поясничнаго позвонка) даетъ много вѣтвей. Изъ нихъ 3 непарныя происходятъ отъ передней стороны аорты и назначены для пищеварительныхъ органовъ, остальныя же, начинающіяся съ боковъ ея,—для парныхъ мочевыхъ и половыхъ органовъ.

— 499 —

дрема представляется какъ маленькое блестящее часовое стекло; покоясь на лежитъ голубое или бурое пятно (радужная оболочка) съ круглымъ зернымъ отверстіемъ въ срединѣ (зрачокъ). Непрозрачная, обычная оболочка глаза имѣетъ новое отверстіе для входа зрительнаго нерва. Видимая между вѣками часть глазного яблока остается еще тонкой оболочкой, соединительной; на роговой оболочкѣ она образуетъ только тонкій слой (эпителій); съ бѣлочной оболочки соединитель-

Рис. 57.

Рис. 57. Глазное яблоко, въ вертикальномъ разрѣзѣ. *а.* Зрительный нервъ. *б.* Центральная артерія нерва. *в.* Бѣлочная оболочка. *г.* Роговая оболочка. *д.* Соединительная оболочка. *ж.* Сосудистая оболочка. *з.* Рѣсничное тѣло *і.* Рѣсничная связка. *к.* Рѣсничные отростки. *л.* Радужная оболочка. *л.* Зрачекъ. *м. н.* Водянистая влага *о.* Хрусталикъ со своей сумкой. *п.* Стекловидное тѣло, съ *р.* стекловидной оболочкой. *пл.* Сѣтчатая нервная оболочка.

ная синоримируется на внутреннюю поверхность вѣкъ. Второй, средній слой состоитъ изъ сосудистой оболочки и радужной. Обѣ они чрезвычайно богаты сосудами и окрашены обыкновенно въ темнобурый цвѣтъ, такъ какъ должны служить для задержки и поглощенія свѣтовыхъ лучей. Сосудистая оболочка лежитъ на внутренней повер-

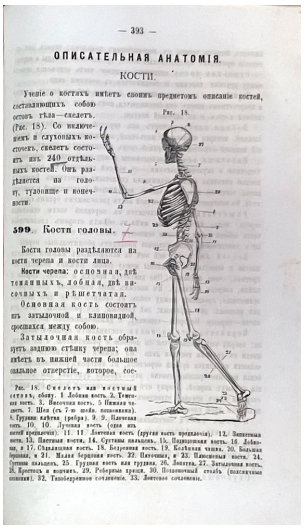

— 393 —

ОПИСАТЕЛЬНАЯ АНАТОМІЯ.

КОСТИ.

Ученіе о костяхъ имѣетъ своимъ предметомъ описаніе костей, составляющихъ собою остовъ тѣла—скелетъ. (Рис. 18). Со измѣненіемъ и слуховыхъ косточекъ, скелетъ состоитъ изъ 240 отдѣльныхъ костей. Онѣ раздѣляются на голову, туловище и конечности.

Рис. 18.

599. Кости головы.

Кости головы раздѣляются на кости черепа и кости лица.

Кости черепа: основная, двѣ теменныхъ, лобная, двѣ височныхъ и рѣшетчатая.

Основная кость состоитъ изъ затылочной и клиновидной, сросшихся между собою.

Затылочная кость образуетъ заднюю стѣнку черепа; она имѣетъ въ нижней части большое овальное отверстіе, которое, сос-

Рис. 18. Скелетъ или костный остовъ, обоихъ. 1. Лобная кость. 2. Теменная кость. 3. Височная кость. 5 Нижняя челюсть. 7. Шея (съ 7-ю шейн. позвонками). 8. Грудина кайтъ (грибъ). 9. 9. Плечевая кость. 10. 10. Лучевая кость (одна изъ костей предплечья). 11. 11 Локтевая кость (другая кость предплечья). 12. Запястная кость. 13. Пястныя кости. 14. Суставы пальцевъ. 15. Подвздошная кость. 16 Лобковая. и 17. Сѣдалищная кость. 18. Бедренная кость. 19. Колѣнная чашка. 20. Большая берцовая. и 21. Малая берцовая кость. 22. Плюсновыя. и 23. Плюсновыя кости. 24. Суставы пальцевъ. 25. Грудная кость или грудина. 26. Лопатка. 27. Затылочная кость. 28. Крестецъ и копчикъ. 29. Реберные хрящи. 30. Позвоночный столбъ (позвоночная колонна). 32. Тазобедренное сочлененіе. 33. Локтевое сочлененіе.

Фейгин Ф.И. Руководство для фельдшеров, фельдшериц и фельдшерских учеников : В 5 ч.

Составил доктор медицины Ф. Фейгин, бывший директор Фельдшерской школы, член многих ученых обществ. - *Москва : А.Д. Ступин, 1891. - 1408 с. разд. паг. ; 22 см.*

В двух владельческих полукожаных переплетах эпохи.

На свободных форзацах обоих томов запись орешковыми чернилами "*Получил / 26го Июля 1906 года / Е.А. Тимохин*". На титульном листе первой части запись орешковыми чернилами "*Заведывающий лазаретом / Поручик Друнин*".

На свободном форзаце первого тома сопроводительная запись орешковыми чернилами: "*Дорогой братец / Кланяюсь я вам и желаю / всего хорошего. Извините / что я вам долго не при- / сылал Книги потомучто / мне небыло время купить / Как получишь то пожа- / луйста мне ответь / Я за них отдал 4 руб. / и Пропиши что Эти / Тома или не т / Брат ваш Юдай*".

Фейгин Филипп Исаакович (1834–1911) — врач, доктор медицины, литератор. После окончания медицинского факультета Московского университета работал провинциальным врачом, затем ординатором в московской глазной больнице, хирургом при военно-медицинском управлении действующей армии. Автор ряда медицинских книг, беллетристических и публицистических произведений.

Настоящее - первое - издание состоит из пяти частей:

1. **Фармакогнозия. Фармацевтическая химия. Фармация. Рецептура. Фармакология.**
2. **Анатомия и физиология. Врачебные инструменты. Вскрытие трупов.**
3. **Общая патология. Частная патология и терапия. Женские болезни. Детские болезни. Венерические болезни. Болезни кожи.**
4. **Повязки и малые хирургические операции. Общая и частная хирургическая патология и терапия. Глазные болезни. Зубоврачебное искусство.**
5. **Гигиена и диэтетика.**