КНИГА СТАРАЯ
www.oldbooks24.ru
info@oldbooks.ru
Тел.: +7 (495) 749-2631



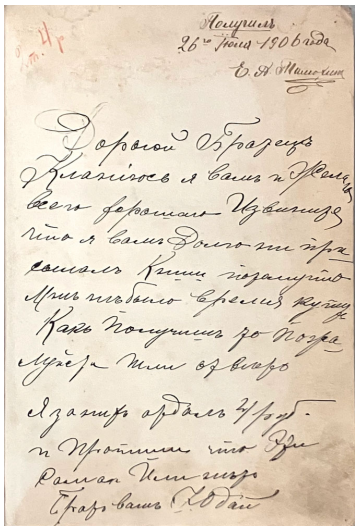

Лемуриль
26-го Іюня 1906 года
Е. Я. Шапошникъ

Дорогой Образецъ
Благочестія и вамъ и Урал
всемъ дорогимъ Извѣстно
что я самъ долго-ли про
живалъ Какъ пришлось
Мнѣ нибудь время пугу
Какъ попущенъ по Богу
Мірѣ Тѣмъ отвѣтъ
Я здѣсь орелъ Урус.
и Протяни что Вы
Рамки Тѣмъ мнѣ
Сердечный Ходай



Благодѣтельствуемой покровителю
Подчиненъ Воронцовъ

РУКОВОДСТВО

ДЛЯ

ФЕЛЬДШЕРОВЪ, ФЕЛЬДШЕРИЦЪ

И

ФЕЛЬДШЕРСКИХЪ УЧЕНИКОВЪ.

СОСТАВИЛЪ ДОКТОРЪ МЕДИЦИНЫ

Ф. ФЕЙГИНЪ.

бывшій директоръ Фельдшерской школы, членъ многихъ ученыхъ обществъ.

ВЪ ПЯТИ ЧАСТЯХЪ.

съ 144 РИСУНКАМИ.

ЧАСТЬ ПЕРВАЯ.

Фармакогнозія. Фармацевтическая химія. Фармація.
Рецептура. Фармакологія.

МОСКВА.
Изданіе книгопродавца А. Д. Ступина.
1891.



— 466 —

ным движеніемъ желудка. Движенія эти имѣютъ цѣлью, во-первыхъ, хорошо перемѣшать вещества, содержащіяся въ полости желудка и заставить ихъ прониктуться желудочнымъ сокомъ; во вторыхъ—протолкнуть пищевую кашицу чрезъ выходъ желудка въ кишки. Снаружи брюшина обволокла желудокъ очень тонка, гладка и прозрачна.—Изъ содержащихся въ желудкѣ жидкихъ веществъ, часть всасывается кровеносными сосудами въ воротную вену, по которой идетъ въ печень; а другая часть всасывается лимфатическими сосудами въ грудной протокъ.

Желудокъ въ тѣлѣ состоянія лежитъ въ брюшной полости такъ, что его верхній, болѣе короткій, выпуклый край направленъ кверху, къ грудобрюшной преградѣ, а нижній, болѣе длинный, выпуклый край—книзу, къ кишкамъ. Чѣмъ болѣе желудокъ наполняется, тѣмъ болѣе поворачивается онъ около своей оси впередъ, такъ что наименѣе верхній его край обращается назадъ, а нижній впередъ. При этомъ брюшная стѣнка нѣсколько выпячивается, и одежда въ этомъ мѣстѣ становится тѣснѣе.

Рис. 73. Пищеварительный аппаратъ (Печень приподнята вверхъ, такъ что видна ея нижняя поверхность). а. Пищевод. б. Грудобрюшная преграда. в. Желудокъ. г. Начало d. dm, e. Нижній желудокъ (привратникъ). ж. Двѣнадцатиперстная кишка съ отверстіемъ протока поджелудочной железы и желчнаго. ж. Тонкія кишки. и. к. Ободочная кишка. л. Печень. м. Желчный пузырь. н. Желчный протокъ. о. Общій желчный протокъ. п. Печеночный протокъ. р. Пупочная вена. с. Селезенка. т. Чревосердечный отростокъ. у. Поясничная обширная кишка. ф. Прямой отростокъ общирной кишки. с. Поперечная обширная кишка. ш. Левый отростокъ обширной кишки. щ. Поясничная обширная кишка. ъ. Прямая кишка. ы. Мочевой отростокъ. ч. Лѣвое легкое. ш. Поджелудочная железа.

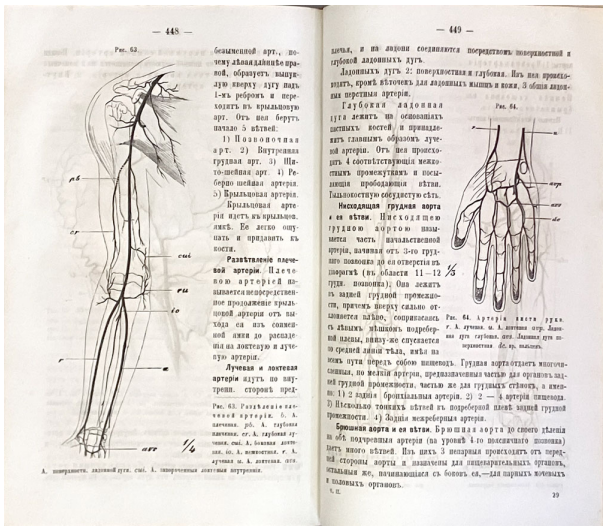

— 448 —

Рис. 63.

безымянной арт., почему-лопаточная арт. образуетъ выпуклую вверху дугу надъ 1-мъ ребромъ и переходитъ въ крыловидную арт. Отъ нея берутъ начало 5 вѣтвей:

1) Позвоночная арт. 2) Внутренняя грудная арт. 3) Щито-шейная арт. 4) Реберно шейная артерія. 5) Крыловидная артерія.

Крыловидная артерія идетъ къ крыловидн. мышц. Ее легко ощупать и придавить къ кости.

Развѣтвленіе плечевой артеріи. Плечевою артеріей называется непосредственное продолженіе подключичной артеріи отъ выхода ея изъ сонной ямки до расхожденія на локтевую и лучевую артеріи.

Лучевая и локтевая артеріи идутъ по внутрен. сторонѣ пред-

Рис. 63. Разсѣченіе плечевой артеріи. б. А. плечевая. рб. А. глубокая плечевая. ог. А. глубокая лучевая. сыл. А. плечевая локтевая. ло. А. лучевая. л. А. локтевая. отр. А. поперечная. лядвейная дуги. сыл. А. поперечная локтевая внутренняя.

— 449 —

цевья, и на ладони соединяются посредствомъ поверхностной и глубокой ладонныхъ дугъ.

Ладонныхъ дугъ 2: поверхностная и глубокая. Изъ нея происходятъ, кромѣ вѣтвей для ладонныхъ мышцъ и кожи, 3 общія ладонныя пястныя артеріи.

Глубокая ладонная дуга лежитъ на основаніяхъ пястныхъ костей и принадлежитъ главнымъ образомъ лучевой артеріи. Отъ нея происходятъ 4 соотвѣтствующія межпястныя промежутками и посылающія прободающія вѣтви. Пальцевостную сообщаетъ сѣть.

Нисходящая грудная аорта и ея вѣтви. Нисходящею грудною аортою называется часть начальственной артеріи, начиная отъ 3-го грудного позвонка до ея отверстія въ діафрагмѣ (въ области 11—12 грудн. позвонка); Она лежитъ въ задней грудной промежности, причемъ впереди сильно отдѣляется легкимъ, сопровождаясь съ лѣвымъ мѣшкомъ полубрюшины, а позади—по средней линіи тѣла, имѣя на всемъ пути передъ собою пищевод. Грудная аорта отдаетъ многочисленныя, по мелкія артеріи, предназначенныя частью для органовъ задней грудной промежности, частью же для грудныхъ стѣнокъ, а именно: 1) 2 задніе бронхіальныя артеріи. 2) 2 — 4 артеріи пищевода. 3) Нѣсколько тонкихъ вѣтвей въ пояснѣрной плевѣ задней грудной промежности. 4) Задніе межреберныя артеріи.

Брюшная аорта и ея вѣтви. Брюшная аорта до своего дѣленія на общ. подчревныя артеріи (на уровнѣ 4-го поясничнаго позвонка) имѣетъ много вѣтвей. Изъ нихъ 3 непарныя происходятъ отъ передней стороны аорты и назначены для пищеварительныхъ органовъ, остальныя же, начинающіяся съ боковъ ея,—для парныхъ мочевыхъ и половыхъ органовъ.

Рис. 64. Артерія кисти руки. г. А. лучевая. м. А. локтевая отр. Ладонная дуга глубокая. дпл. Ладонныя дуги поверхностная. дс. пр. пальцевая.

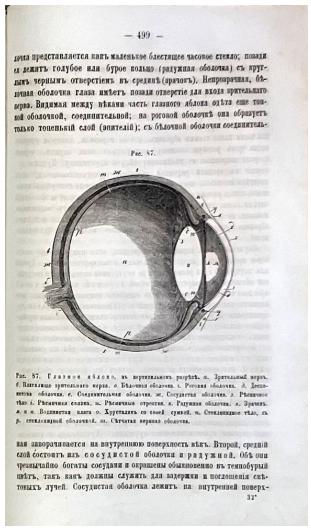

— 499 —

дочка представляется пять маленькое блестящее часовое стекло, похожее на темно голубое или бурое вольно (радужная оболочка) съ круглымъ черными отверстіемъ въ срединѣ (зрачокъ). Непосредственно, бѣлая оболочка глаза имѣетъ полное отверстіе для входа зрительнаго нерва. Видимая между вѣками часть глазного яблока одѣта еще тонкой оболочкой, соединительной; на роговой оболочкѣ она образуетъ только тоненькій слой (эпителій); съ бѣлочной оболочки соединитель-

Рис. 87. Глазное яблоко, въ вертикальномъ разрѣзѣ. а. Зрительный нервъ. б. Наружная зрительнаго нерва. в. Бѣлочная оболочка. г. Роговая оболочка. д. Десятистка оболочка. е. Соединительная оболочка. ж. Сосудистая оболочка. з. Роговичное тѣло. и. Ресничная связка. к. Ресничные отростки. л. Радужная оболочка. м. Зрачокъ. н. н. н. Водянистая влага. о. Хрусталикъ со своей сумкой. п. Стекловидное тѣло, съ р. стекловидной оболочкой. ст. Сѣтчатая нервная оболочка.

ная самоначинается на внутреннюю поверхность вѣкъ. Второй, средній слой состоитъ изъ сосудистой оболочки и радужной. Объ они чрезвычайно богаты сосудами и окрашены обыкновенно въ темнобурый цвѣтъ, такъ какъ должны служить для задержки и поглощенія свѣтовыхъ лучей. Сосудистая оболочка лежитъ на внутренней поверх-

— 393 —

ОПИСАТЕЛЬНАЯ АНАТОМІЯ.

КОСТИ.

Учение о костяхъ имѣетъ своимъ предметомъ описаніе костей, составляющихъ собою остовъ тѣла—скелетъ. (Рис. 18). Со включеніемъ и сгущовыхъ костей, скелетъ состоитъ изъ 240 отдѣльныхъ костей. Онѣ раздѣляются на голову, туловище и конечности.

Рис. 18.

599. Кости головы.

Кости головы раздѣляются на кости черепа и кости лица.

Кости черепа: основная, двѣ теменныхъ, лобная, двѣ височныхъ и рѣшетчатая.

Основная кость состоитъ изъ затылочной и клиновидной, сросшихся между собою.

Затылочная кость образуетъ задніе стѣнки черепа; она имѣетъ въ нижней части большое овальное отверстіе, которое, сос-

Рис. 18. Скелетъ изъ костный сетью, обшу. 1. Лобная кость. 2. Теменная кость. 3. Височная кость. 5. Нижняя челюсть. 7. Шея (съ 7-ю шейн. позвонками). 8. Грудина. 8а(тутъ 9). 9. 9. Ключица. 10. 10. Лучевая кость (одна изъ костей предплечія). 11. 11. Локтевая кость (другая кость предплечія). 12. Запястныя кости. 13. Пястныя кости. 14. Суставы пальцевъ. 15. Пальцевыя кости. 16 Лобныя, и 17. Скуловыя кости. 18. Затылочная кость. 19. Височная чешуя. 20. Большая тѣлица, и 21. Малая берцовая кости. 22. Плечевая, и 23. Плечевая кости. 24. Суставы пальцевъ. 25. Грудная кость или грудина. 26. Ключица. 27. Затылочная кость. 28. Крестецъ и копчикъ. 29. Реберныя хрящи. 30. Подвздошный отдѣлъ (подвздошная кость). 32. Тазобедренное сочленение. 33. Локтевое сочленение.

www.oldbooks24.ru
info@oldbooks.ru
Тел.: +7 (495) 749-2631

Фейгин Ф.И. Руководство для фельдшеров, фельдшериц и фельдшерских учеников : В 5 ч.

Составил доктор медицины Ф. Фейгин, бывший директор Фельдшерской школы, член многих ученых обществ. - *Москва : А.Д. Ступин, 1891. - 1408 с. разд. паг. ; 22 см.*

В двух владельческих полукожаных переплетах эпохи.

На свободных форзацах обоих томов запись орешковыми чернилами "*Получил / 26го Июля 1906 года / Е.А. Тимохин*". На титульном листе первой части запись орешковыми чернилами "*Заведывающий лазаретом / Поручик Друнин*".

На свободном форзаце первого тома сопроводительная запись орешковыми чернилами: "*Дорогой братец / Кланяюсь я вам и желаю / всего хорошего. Извините / что я вам долго не при- / сылал Книги потомучто / мне небыло время купить / Как получишь то пожа- / луйста мне ответь / Я за них отдал 4 руб. / и Пропиши что Эти / Тома или не т / Брат ваш Юдай*".

Фейгин Филипп Исаакович (1834–1911) — врач, доктор медицины, литератор. После окончания медицинского факультета Московского университета работал провинциальным врачом, затем ординатором в московской глазной больнице, хирургом при военно-медицинском управлении действующей армии. Автор ряда медицинских книг, беллетристических и публицистических произведений.

Настоящее - первое - издание состоит из пяти частей:

1. **Фармакогнозия. Фармацевтическая химия. Фармация. Рецептура. Фармакология.**
2. **Анатомия и физиология. Врачебные инструменты. Вскрытие трупов.**
3. **Общая патология. Частная патология и терапия. Женские болезни. Детские болезни. Венерические болезни. Болезни кожи.**

4. **Повязки и малые хирургические операции. Общая и частная хирургическая патология и терапия. Глазные болезни. Зубоврачебное искусство.**
5. **Гигиена и диэтетика.**

Цена: 90.000 руб.